



DR. ILIDIO THEISEN
CIRURGIA DA COLUNA MINIMAMENTE INVASIVA
CREMERS 6583

Membro Titular da Sociedade Brasileira de Coluna
Membro da Sociedade de Cirurgia Minimamente Invasiva ABCMIC
Membro Titular da Sociedade Brasileira de Ortopedia e Traumatologia
Membro da Sociedade Norte Americana de Coluna (NASS)

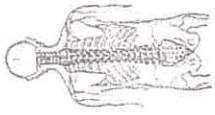
Rei Echerz
littera lumbos 9
componds Medulas
P/ F. T. e A. C. S.
ei URGENCIS

Dr. Ilidio Theisen
CREMERS 6583
Otorrinolaringologista
Cirurgião de Coluna

[Signature]
17/10/24

ESTEIO
Av. Padre Claret, 264
Fones: (51) 3473.2662 / 3458.7228

PORTO ALEGRE
Praça Alberto Ramos, 788
Higienópolis - CEP 90520-050
Fones: (51) 3337.8583 / 3337.3485



CLÍNICA E CIRURGIA DA COLUNA VERTEBRAL
Dr. Ilidio Theisen
CREMERS 6.583

ATESTADO MÉDICO

ATESTADO, para os devidos fins que o Sr.(a) *Anderson*

Breve
aqui examinado, necessita afastamento de (- -)

- dias do
- Trabalho
 - Atividades Físicas
 - Escola
 - Perícia Médica

(Acompanhante sua Mãe Zeli Em
Consulta Médica)
pois necessita de acompanhante.

Data: *17/10/2024*

Local: *Ilidio Theisen*
Assinatura do Médico: *[Signature]*
CREMERS 6583
Cirurgião de Coluna e Traumatologia

PORTO ALEGRE:
Praça. Alberto Ramos, 788
Higienópolis - CEP 90520-050
Fones: (51) 3337.8583 / 3337.3485

GRAVATAI:
Rua Carlos Linck, 82
Fone: (51) 3042.7311

ESTEIO:
Av. Padre Claret, 264
Fones: (51) 3473.2662 / 3458.72

Camara Municipal
de Serião Antuna

SECRETARIA
10/17

clinicalidiotheisen@gmail.com

RECEITUÁRIO CONTROLE ESPECIAL

1ª VIA FARMÁCIA - 2ª VIA PACIENTE

IDENTIFICAÇÃO DO EMITENTE

TRAUMATOLOGIA FLORESTA

Rua Santo Antônio, 767 | 2º piso
CEP 90.220-011 | Porto Alegre | RS
Fones 51 3273.5860 - 99179.4594



**Traumatologia
Floresta**

CARIMBO DO MÉDICO

Paciente: ANOMISA BIEKE
Endereço: _____
Prescrição: _____

4 =
D ESO to to from 10g
03/10/24

Dr. Andrius Bereng
Ortopedia e Traumatologia
Cirurgia da Coluna Vertebral
CRM/RS 225677-7/2017

Data: 08/10/24

Assinatura do Médico

IDENTIFICAÇÃO DO COMPRADOR

Nome: _____
Ident.: _____ Órg. Emissor: _____
End.: _____
Cidade: _____ UF: _____
Telefone: _____

IDENTIFICAÇÃO DO FORNECEDOR

ASSINATURA DO FARMACÊUTICO _____ DATA / /

Câmara Municipal
do Distrito de Santana
10615
SECRETARIA
Juntas de
Protocolo 391 / 2024 18.10.24

Nome: ZELI SCHWALM ECKERT

Exame: RM DE JOELHO (UNILATERAL)

Médico: JHEYME VICTOR SARTORI

Data 04/09/2024

Convênio: SECRETARIA DE SAUDE

Atendimento: 3133483

RESSONÂNCIA MAGNÉTICA DO JOELHO ESQUERDO

Técnica do exame:

Foram obtidas imagens do joelho esquerdo em aparelho de alto campo (1,5T), nos planos axial, sagita e coronal, nas sequências ponderadas em PD, PDfs, T1 e T2.

Interpretação:

Exame realizado com dificuldades técnicas de posicionamento.

Avançada osteoartrose femorotibial medial com marcado afinamento das cartilagens de revestimento, osteófitos marginais associada a extrusão com extensas rupturas degenerativas envolvendo o corpo e corno posterior do menisco deste lado onde há inclusive desinserção de sua raiz posterior. Adicionalmente há microfraturas subcondrais por insuficiência nas zonas de apoio do côndilo femoral e do platô tibial deste lado onde há extensas áreas de edema ósseo.

Leve afinamento das cartilagens que revestem os demais compartimentos articulares do joelho.

Não há definidas rupturas no menisco lateral.

Ligamentos cruzados e colaterais íntegros.

Moderado derrame articular.

Tendões patelar, quadricipital e demais estruturas tendíneas sem alterações.

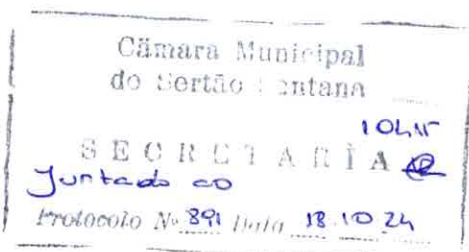
Gordura de Hoffa com sinal preservado.

Demais aspectos sem particularidades.

Impressão diagnóstica:

Avançada osteoartrose femorotibial medial com extensas rupturas degenerativas do menisco, microfraturas subcondrais nas zonas de apoio do côndilo femoral e do platô tibial deste lado acompanhado de extenso edema ósseo, identifica-se também derrame articular, com sinais de sinovite. Demais aspectos descritos no corpo do laudo.


Dr. Sívio Cabral Lena Souto
CRM-RS 25915



Acesse online o resultado deste exame pelo site:
www.clinicatesla.com.br

Login: p325318
Senha: 18111961

Documento gerado em 09/09/2024 12h14

CENTRO AVANÇADO DE DIAGNÓSTICO

www.clinicatesla.com.br

Rua XV de Novembro, 469 Fone 53 30288088 – Pelotas – RS
Av. Presidente Vargas, 401 Fone 53 32352121 – Rio Grande – RS
Rua Antônio José Centano, 163 Fone 51 36712010 – Camaquã – RS

Nome: ZELI SCHWALM ECKERT

Exame: TOMO COLUNA ATE 3 SEGMENTOS

Médico: JHEYME VICTOR SARTORI

Data 14/06/2024

Convênio: SECRETARIA DE SAUDE

Atendimento:3130802

TOMOGRAFIA COMPUTADORIZADA DA COLUNA LOMBOSSACRA

Técnica do exame:

Exame realizado em aparelho de Tomografia *Multislice* de 16 canais com aquisição volumétrica e reformatações multiplanares e 3D, sem injeção de contraste. Foi utilizado protocolo para redução da dose de radiação.

Interpretação:

Acentuada osteoartrose interapofisária de L4 a S1 com marcada hipertrofia das facetar articulares, especialmente em L4-L5 onde também há subluxação facetária determinando anterolistese grau I de L4, achados que causam acentuada estenose do canal vertebral e dos forâmens neurais nestes níveis. Discopatia degenerativa em L4-L5 com redução da altura do disco intervertebral, formação do vácuo discal e pequeno abaulamento discal difuso.

Leve redução da altura dos demais discos intervertebrais lombares que não apresentam significativas protrusões.

Moderada atrofia da musculatura paravertebral na transição lombossacra.

Demais aspectos sem particularidades.

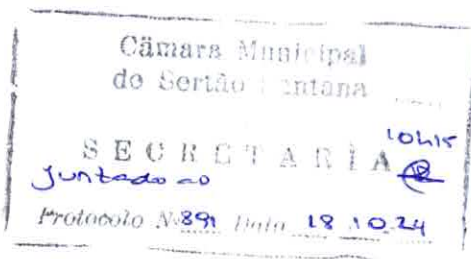
Impressão diagnóstica:

Avançada osteoartrose interapofisária no segmento lombar inferior especialmente em L4-L5 onde há hipertrofia com subluxação facetária determinando anterolistese grau I de L4 e causando acentuada estenose do canal vertebral e em menor grau dos forâmens neurais neste nível.

Discopatia degenerativa em L4-L5 com pequeno abaulamento discal.

Demais aspectos descritos no corpo do laudo.


Dr. Sílvia Cabral Lena Souto
CRM-RS 25915



Nome: ZELI SCHWALM ECKERT

Exame: RM DA COLUNA LOMBO-SACRA

Médico: LEONARDO D G ROHA

Data 22/07/2024

Convênio: SECRETARIA DE SAUDE

Atendimento:3132002

RESSONÂNCIA MAGNÉTICA DA COLUNA LOMBOSSACRA

Técnica do exame:

Foram obtidas imagens da coluna lombossacra em aparelho de alto campo (1,5T), nos planos axial e sagital, nas sequências ponderadas em T1, T2 e STIR.

Interpretação:

Acentuada osteoartrose interapofisária em L4-L5 com importante hipertrofia e subluxação das facetas articulares, associada a espessamento do ligamento amarelo, causando anterolistese grau I de L4 e determinando importante estenose segmentar do canal vertebral e em menor grau dos forâmens neurais.

Leve discopatia degenerativa em L4-L5 com redução da altura e do sinal dos discos intervertebrais e diminutos osteófitos acompanhado de pequeno abaulamento discal difuso.

Os demais discos intervertebrais apresentam morfologia e sinal preservados.

Moderada osteoartrose interapofisária em L5-S1 com hipertrofia das facetas articulares.

Cone medular terminal de morfologia e intensidade de sinal normais.

Musculatura paravertebral sem anormalidades.

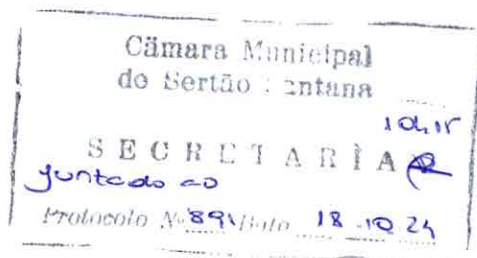
Demais aspectos sem particularidades.

Impressão diagnóstica:

Avançada osteoartrose interapofisária em L4-L5 determinando anterolistese grau I de L4, causando estenose do canal vertebral e em menor grau dos forâmens neurais, observando-se também discopatia degenerativa com pequena protrusão discal difusa neste nível.

Osteoartrose interapofisária em L5-S1.


Dr. Silvio Cabral Lena Souto
CRM-RS 25915



Acesse online o resultado deste exame pelo site:
www.clinicatesla.com.br
Login:p325318
Senha: 18111961
Documento gerado em 04/09/2024 12h56

CENTRO AVANÇADO DE DIAGNÓSTICO
www.clinicatesla.com.br
Rua XV de Novembro, 469 Fone 53 30288088 – Pelotas – RS
Av. Presidente Vargas, 401 Fone 53 32352121 – Rio Grande – RS
Rua Antônio José Centano, 163 Fone 51 36712010 – Camaquã – RS

RECEITUÁRIO DE CONTROLE ESPECIAL

IDENTIFICAÇÃO DO EMITENTE

IRMANDADE DA SANTA CASA DE MISERICÓRDIA DE PORTO ALEGRE

Rua Prof. Annes Dias, 295 - Porto Alegre - RS
Fone: (51)3214.8080 - Fax: (51) 3214.8585
CPNJ: 92.81.000/0001-85

Paciente: 3786109 - ZELI ECKERT Data nasc.: 18/11/1951

Endereço: Rua Vinte Quatro de Março, 2270

Atendimento: 19687347 (31/07/2024) Setor: HSC-Consultórios de Traumatologia (CC:1252)

Prescrição:

USO ORAL:

1) INSIT 75MG ----- 3 CAIXAS

TOMAR 1 CP VIA ORAL A NOITE POR 7 DIAS, E APÓS 1 CP VIA ORAL DE 12/12H

Rosalino Guareschi Junior
Ortopedia e Traumatologia
Cirurgião de Coluna Vertebral
CRM-RS 20075 FRCO 1-403

Dr. ROSALINO GUARESCHI JUNIOR (CRM 40013)

IDENTIFICAÇÃO DO COMPRADOR

Nome: _____
Ident.: _____
End.: _____
Cidade: _____
Telefone: _____

Org. emissor:

UF: _____

IDENTIFICAÇÃO DO FORNECEDOR

Ass. Farmacêutico

DATA: ___/___/___

RECEITUÁRIO DE CONTROLE ESPECIAL

IDENTIFICAÇÃO DO EMITENTE

IRMANDADE DA SANTA CASA DE MISERICÓRDIA DE PORTO ALEGRE

Rua Prof. Annes Dias, 295 - Porto Alegre - RS
Fone: (51)3214.8080 - Fax: (51) 3214.8585
CPNJ: 92.81.000/0001-85

Paciente: 3786109 - ZELI ECKERT Data nasc.: 18/11/1951

Endereço: Rua Vinte Quatro de Março, 2270

Atendimento: 19687347 (31/07/2024) Setor: HSC-Consultórios de Traumatologia (CC:1252)

Prescrição:

USO ORAL:

1) INSIT 75MG ----- 3 CAIXAS

TOMAR 1 CP VIA ORAL A NOITE POR 7 DIAS, E APÓS 1 CP VIA ORAL DE 12/12H

Rosalino Guareschi Junior
Ortopedia e Traumatologia
Cirurgião de Coluna Vertebral
CRM-RS 20075 FRCO 1-403

Dr. ROSALINO GUARESCHI JUNIOR (CRM 40013)

IDENTIFICAÇÃO DO COMPRADOR

Nome: _____
Ident.: _____
End.: _____
Cidade: _____
Telefone: _____

Org. emissor:

UF: _____

IDENTIFICAÇÃO DO FORNECEDOR

Ass. Farmacêutico

DATA: ___/___/___

Câmara Municipal
de Sertão : antana

10/11

SECRETARIA

Protocolo Nº 890 Data 18.10.24